

IMÁGENES EN PEDIATRÍA

Manguito periportal como signo ecográfico de síndrome mieloproliferativo



Periportal cuffing as an ultrasound sign of myeloproliferative syndrome

Luis Ortiz González^{a,*}, Luis Ortiz Peces^b y Carlos Ortiz Peces^c

^a Departamento de Ciencias Biomédicas, Facultad de Medicina, Universidad de Extremadura, Badajoz, España

^b Facultad de Medicina, Universidad Complutense de Madrid, Madrid, España

^c Facultad de Medicina, Universidad de Lleida, Lleida, España

Disponible en Internet el 17 de septiembre de 2020

El aumento del espacio periportal se manifiesta radiológicamente mediante una imagen denominada «halo», o «manguito periportal» en ecografía¹. Es un signo muy raro, con una prevalencia del 0,95%, pudiendo ser hiperecogénico (91%) o hipocogénico (9%)¹.

La mayoría de los manguitos periportales hipocogénicos se asocian a enfermedades malignas, sobre todo hematológicas, y se deben al linfedema transitorio provocado por la

obstrucción de los pequeños vasos linfáticos o por la infiltración periportal directa de células displásicas². Este signo suele desaparecer a las 2 semanas de iniciar el tratamiento con quimioterapia^{2,3}.

Presentamos el caso de un niño de 18 meses de edad cuyos padres consultan por presentar cuadro de 3-4 semanas de evolución caracterizado por molestias abdominales, irritabilidad e hiporexia.

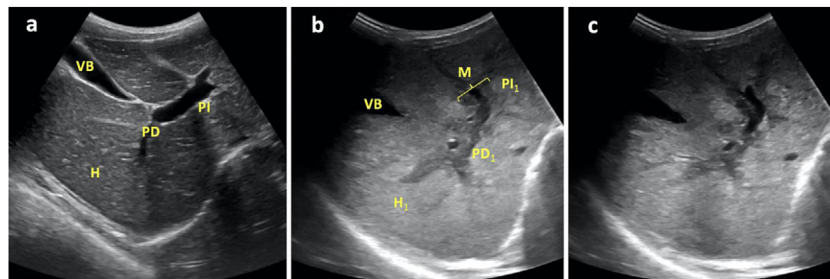


Figura 1 Corte transversal-oblicuo del hipocondrio derecho, obtenido mediante sonda convex a nivel de epigastrio, donde se ponen de manifiesto: a) Parénquima hepático de ecogenicidad homogénea (H), venas porta derecha (PD) e izquierda (PI) y vesícula biliar (VB) normales de un paciente sano; b) Parénquima hepático de ecogenicidad heterogénea (H₁), venas porta derecha (PD₁) e izquierda (PI₁) con manguito hipocogénico (M) en paciente afecto de LMA; c) Imagen similar a la anterior del mismo paciente sin referencias para visualizar mejor las estructuras referidas.

* Autor para correspondencia.

Correo electrónico: lortiz@clinicadepediatria.es
(L. Ortiz González).

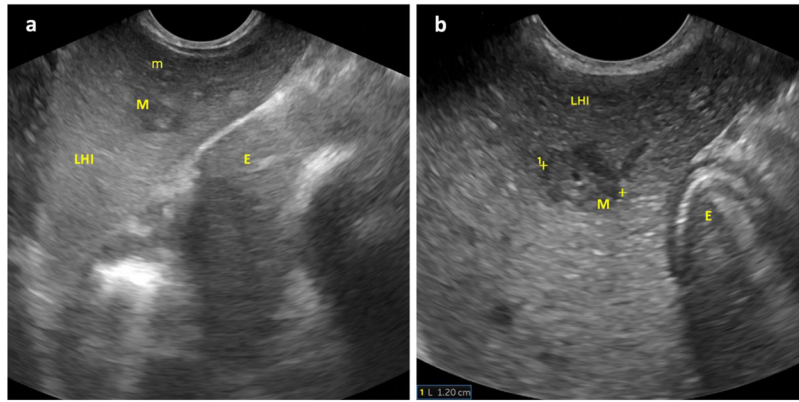


Figura 2 Corte longitudinal-oblicuo del hipocondrio izquierdo, obtenido mediante sonda convex a nivel de epigastrio, en el que se visualizan: a) Parénquima hepático a nivel del lóbulo izquierdo (LHI) con secciones transversales de manguitos periportales hipocogénicos de mayor (M) y menor tamaño (m); b) Ampliación de la imagen previa con cuantificación del diámetro de uno de manguitos periportales. Estómago (E).

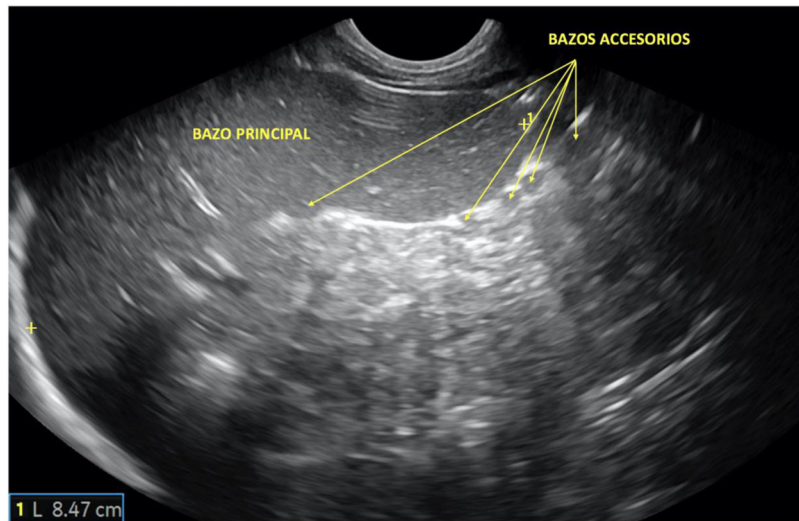


Figura 3 Corte longitudinal del bazo, obtenido mediante sonda convex a nivel de hipocondrio izquierdo, donde se objetivan esplenomegalia (*eje esplénico: 8,47cm; límite superior de la normalidad para la edad del paciente: 8cm*) y numerosos bazos accesorios en polo inferior del hilio, signo sugerente de neoplasia maligna.

Fue dado de alta hospitalaria 13 días antes con el diagnóstico de adenitis mesentérica.

La exploración física reveló malestar inespecífico, palidez cutáneo-mucosa, discreto grado de distensión abdominal y hematomas inguinales y en cara anterior de ambas piernas.

Se realizó ecografía abdominal donde se objetivó hepatomegalia con hipocogenicidad periportal en porta principal y sus ramas (figs. 1 y 2), y discreta esplenomegalia con múltiples bazos accesorios subcentimétricos en hilio (fig. 3). Se remitió al centro hospitalario de referencia con la sospecha de síndrome mieloproliferativo, donde fue diagnosticado de leucemia mieloide aguda.

La clínica compatible y la identificación de los signos ecográficos sugerentes de neoplasia hematológica determinaron, en este caso, una mayor prontitud en el diagnóstico y tratamiento, y contribuyeron a la evolución favorable del paciente.

Anexo. Material adicional

Se puede consultar material adicional a este artículo en su versión electrónica disponible en <http://dx.doi.org/10.1016/j.anpedi.2020.07.022>

Bibliografía

1. Neesse A, Huth J, Heumann T, Michl P, Steinkamp M, Gress TM, et al. Echo-rich and echo-poor periportal cuffing: Pole position for inflammatory bowel diseases. *Ultraschall Med.* 2008;29:633–8.
2. Kapoor A. Hypochoic periportal cuffing in acute myeloid leukemia. *J Clin Ultrasound.* 1998;26:418–20.
3. Kedar RP, Cosgrove DO. Echo-poor periportal cuffing: Ultrasonographic appearance and significance. *J Clin Ultrasound.* 1993;21:464–7.